

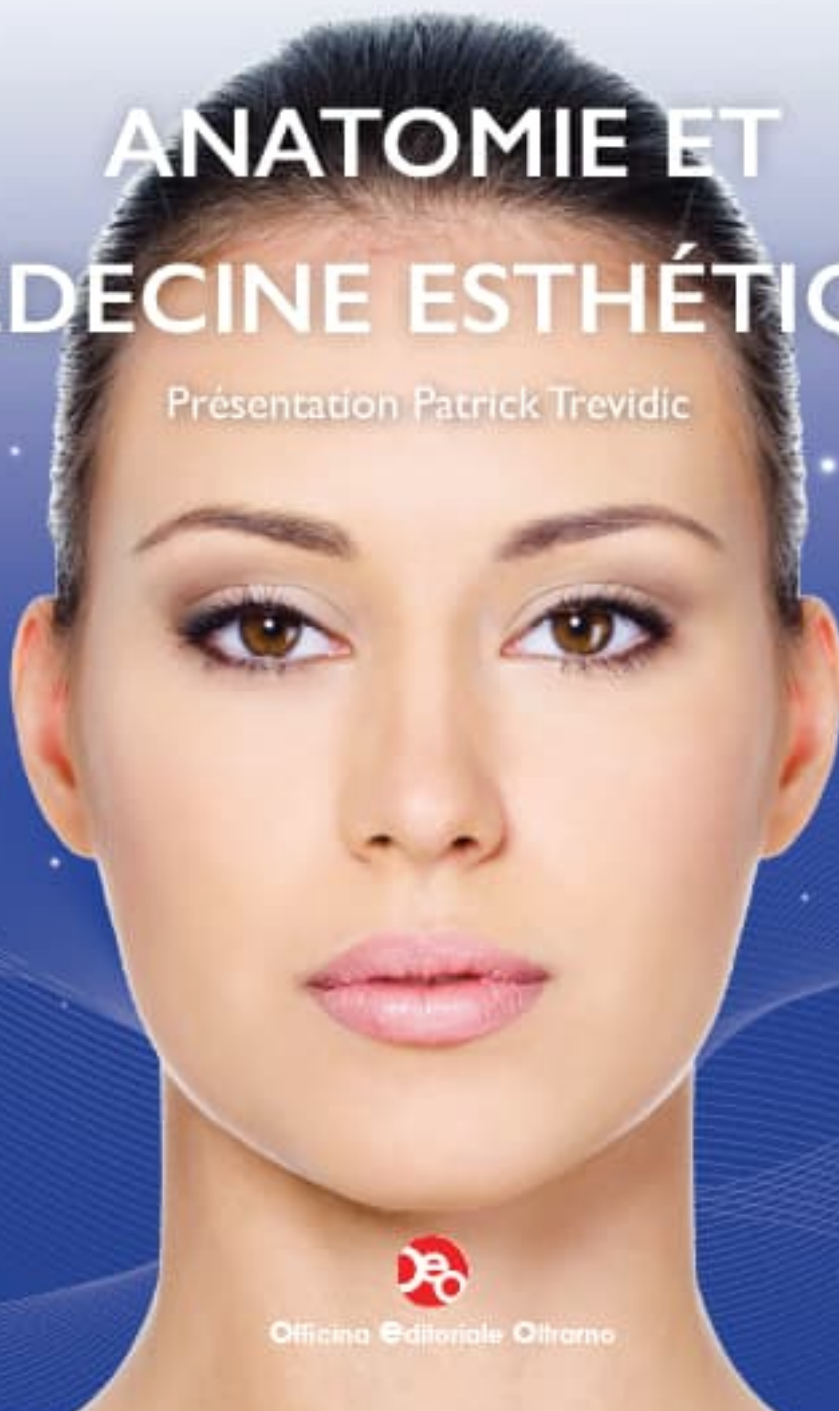
Paola Rosalba Russo

Federico Loreto

LE NOUVEAU VISAGE

ANATOMIE ET MÉDECINE ESTHÉTIQUE

Présentation Patrick Trevidic



Officina Editoriale Oltarno

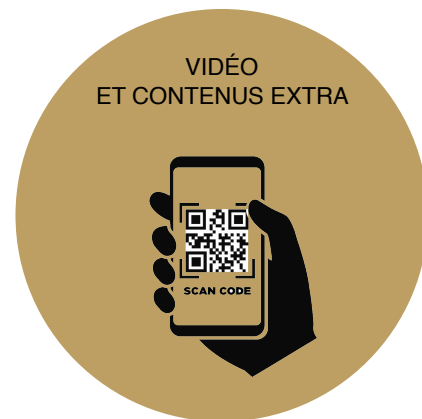LE NOUVEAU VISAGE - ANATOMIE ET MÉDECINE ESTHÉTIQUE

PAOLA ROSALBA RUSSO, FEDERICO LORETO

Copyright © 2020, Officina Editoriale Oltrarno S.r.l. - Florence

Ce livre est protégé par copyright. Aucune partie de ce livre ne peut être copiée ou utilisée. La maison d'Édition se réserve le droit de poursuivre légalement quiconque ne respecte pas cette consigne. Ainsi l'Éditeur, les auteurs et le rédacteur ne sont pas responsables des erreurs, omissions ou de l'application des informations apportées par ce livre et ils ne garantissent pas l'exactitude de ce contenu. La mise en œuvre de ces informations reste responsabilité du professionnel.

L'Éditeur



Projet d'édition:
Davide Di Maggio

Customer management:
Andrea Ortolani
e-mail: andrea@oeofirenze.it

Secrétaire de production:
Carlotta Cirri

Mise en page et Graphic Web Page:
Roberta Dolce

Photo:
Federico Loreto et Paola Rosalba Russo
Davide Leggio www.visit-in.com/wp_visitin

Dessins:
Valerio Cioni

ISBN: 9788897986577

Officina Editoriale Oltrarno S.r.l. - Firenze

www.oeofirenze.com - e-mail: info@oeofirenze.it

Paola Rosalba Russo

Federico Loreto

LE NOUVEAU VISAGE

ANATOMIE ET
MÉDECINE ESTHÉTIQUE

Présentation Patrick Trevidic



Officina Editoriale Oltarno

PRÉSENTATION



La connaissance anatomique est essentielle pour tous les traitements de médecine esthétique. Pour cette raison j'ai dédié mes derniers 10 ans à cette discipline. Comprendre l'anatomie 3D et ses variantes, la balance musculaire et l'interaction des structures anatomiques, permet d'acquérir la meilleure technique afin de traiter les patients.

Plusieurs études effectuées par nous ont été réalisées au laboratoire d'anatomie afin d'analyser et comprendre les mécanismes du vieillissement du visage. En comprenant ces mécanismes nous sommes capables de satisfaire nos patients avec de meilleurs résultats. Enfin nous avons partagé ces connaissances pour diffuser les techniques nécessaires à obtenir de bons résultats.

Pendant ces années j'ai pu partager ce travail avec Federico Loreto que nous a rejoint depuis le premier jour.

Je suis honoré d'avoir cette occasion de présenter ce livre grâce à la demande des confrères Paola Rosalba Russo et Federico Loreto. Celui-ci représente notre philosophie et il sera utile dans la pratique quotidienne de tous.

Patrick Trevidic

PRÉFACE

Qu'est ce que c'est le visage? Un ensemble de lignes qui donne expressions, asymétries et équilibre mais aussi émotions et cicatrices du vécu. Mon but, pendant ces années, est d'améliorer les signes du temps et de la vie.

Rajeunir sans changer, c'est ça mon objectif, en obtenant un aspect jeune et reposé grâce aux fils de suspension, la toxine botulique et les produits de comblement. Le lecteur trouvera dans ce livre toutes les informations nécessaires, grâce aussi à la partie numérique des vidéos dédiées aux dissections et aux techniques.

Parce que la beauté est là. Et nous la voyons dans les yeux de ceux qui nous regardent.

Paola Rosalba Russo



Comme dit souvent un de mes maîtres, avec lequel je travaille depuis des années afin d'organiser et encadrer de cours théorico-pratique avec dissection sur cadavre: «si tu me le dis, je l'oublie; si tu me l'expliques, je me souviens; si tu me le montres, je l'apprends».

J'ai pourtant écrit ce livre en analysant les 7 zones dangereuses du visage auxquelles et les chirurgiens et les médecins doivent prêter attention pendant leur travail, afin d'éviter des complications ou des dommages irréparables.

Les zones anatomiques sont analysées de la couche superficielle à la plus profonde et le chapitre décrit les procédures les plus communes de médecine esthétique: toxine, produits de comblement et fils de suspension.

Federico Loreto



REMERCIEMENTS

Je remercie la Société de Médecine Esthétique SIES de Florence, le Pr Maurizio Priori et Daniele Morini de l'Ecole post universitaire Valet. Je remercie également le Pr Alessandro Gennai, Le PrGiorgio Maullo et le Dr Barbara Landini.

Paola Rosalba Russo

Je remercie l'école de chirurgie de Paris au Fer à moulin, le directeur de l'association scientifique Expert2expert, Dr Patrick Trepidic et mon infirmière anesthésiste préférée, Ermelinda Forte, qui a contribué à la réalisation du livre en langue française.

Federico Loreto

INDEX

Présentation	4
Préface	5
Remerciements	6
1 - INTRODUCTION	11
Préface: les 7 zones	12
Introduction générale	13
Peau	13
Tissu sous-cutané	15
SMAS	18
Tissu musculaire et compartiments graisseux profonds	20
Ligaments de support	28
Vascularisation et innervation du visage	30
Bibliographie	39
LA TOUCHE MAGIQUE	40
2 - RÉGION TEMPORALE	57
Anatomie de la région temporale	59
Repère	60
Dissection	64
Injections d'acide hyaluronique	68
Cas cliniques	68
Injection superficielle - microcanule	70
Injection profonde - technique gunshot	73
Lésion	74
Tips and Tricks	75
Bibliographie	75
3 - RÉGION SUS-ORBITAIRE	77
Anatomie de la région sus-orbitaire	79
Anatomie muscle orbiculaire de l'oeil	82
Anatomie muscle frontal	83
Point de repère du nerf	84
Dissection	85

Injections de toxine botulique	87
Injections d'acide hyaluronique	92
Fils de suspension	94
Lésion	96
Points Cles	97
Bibliographie	97

4 - CANTHUS INTERNE ET RÉGION SOUS-ORBITAIRE 99

Anatomie du canthus interne et de la région sous-orbitaire	101
Point de repère du nerf	104
Injections	105
Traitement avec radiofréquence	106
Points Clés	107
Bibliographie	107

5 - RÉGION SOUS-ORBITAIRE 109

Anatomie de la région sous-orbitaire	111
Point de repère du nerf	116
Injections d'acide hyaluronique	117
Techniques d'injection	119
Lésion	121
Seffiller pour le rajeunissement du regard - Dott. A.Gennai	123
Préface	123
Stromal vascular fraction (SVF) e cellules souches de la graisse (ADSCs)	124
Evaluation du Patient	125
Points Cles	131
Bibliographie	132

TABLES ANATOMIQUES 135

Plateau I: Visage	135
Plateau II: Couche de graisse superficielle	137
Plateau III: Muscles	141
Plateau IV: Couche adipeuse profonde	143
Plateau V: Veines	147
Plateau VI: Artères	149
Plateau VII: Crâne	151

6 - ARTÈRE ORBICULAIRE ET LÈVRES 155

Anatomie de la région péribuccale	157
Point de repère	166
Injections de toxine botulique	168
Muscle orbiculaire de la bouche	168
Muscle déprimeur de l'angle de la bouche (DAO)	169
Muscle élévateur de la lèvre supérieure et de l'aile du nez	170
Injections d'acide hyaluronique	171
Technique d'injection	174
Lésion	177
Points Clés	178
Bibliographie	179

7 - ARTÈRE FACIALE 181

Anatomie du tiers inférieurs	183
Point de repère	186
Dissection	188
Fils de suspensions	189
Injections de toxine botulique	190
Injections d'acide hyaluronique ou autres fillers	196
Lésion	202
Tips and Tricks	204
Points Clés	204
Bibliographie	205

8 - RÉGION DU COU 207

Anatomie de la région du cou	209
Nerf grand auriculaire	209
Point de repère du nerf	210
Anatomie du platysma	211
Dissection	212
Fils de suspensions	213
Techniques	214
Injections de toxine botulique	221
Tips and Tricks	222
Points Clés	222
Bibliographie	223